



## Seudoquiste meconial: informe de un caso

López-Amézquita M<sup>1</sup>, Solórzano-Morales SA<sup>2</sup>, Córdova-Flores M<sup>3</sup>, Frías-Mantilla JE<sup>4</sup>, Rojas-Maruri M<sup>5</sup>, Martínez-Balderas K<sup>6</sup>, López-Candiani C<sup>7</sup>

### Resumen

El seudoquiste meconial es una dilatación intestinal de contenido meconial, con músculo liso en su pared, que conecta al asa proximal ocasionando obstrucción intestinal. El ultrasonido prenatal y estudios de imagen posnatales permiten un adecuado diagnóstico diferencial. La confirmación histopatológica es fundamental al demostrar músculo liso en la pared del quiste. Caso clínico: neonato con ultrasonido prenatal (37 semanas de gestación) con imagen quística abdominal. Al nacer abdomen globoso, sin evacuaciones; con radiografía, ultrasonido y tomografía abdominal se diagnosticó seudoquiste meconial. El objetivo de esta publicación es diferenciar entre seudoquiste meconial y peritonitis meconial quística. La intervención quirúrgica oportuna mejora el pronóstico.

**PALABRAS CLAVE:** seudoquiste meconial, peritonitis meconial, microcolon.

Anales de Radiología México 2017 Oct;16(4):336-342.

## Meconium pseudocyst: a case report.

López-Amézquita M<sup>1</sup>, Solórzano-Morales SA<sup>2</sup>, Córdova-Flores M<sup>3</sup>, Frías-Mantilla JE<sup>4</sup>, Rojas-Maruri M<sup>5</sup>, Martínez-Balderas K<sup>6</sup>, López-Candiani C<sup>7</sup>

### Abstract

Meconium pseudocyst is an intestinal dilation of meconial content with smooth muscle in the wall connecting it to the proximal loop causing intestinal blockage. Prenatal ultrasound and postnatal image studies permit an accurate differential diagnosis. Histopathological confirmation is fundamental, by showing smooth muscle in the cyst wall. Clinical case: neonate with prenatal ultrasound (37 weeks' gestation) with abdominal cystic image. At birth, globose abdomen, without evacuations; meconium pseudocyst was diagnosed by x-ray, ultrasound, and abdominal tomography. The aim of this publication is to differentiate between meconium pseudocyst and cystic meconium peritonitis. Timely surgery improves the prognosis.

**KEYWORDS:** meconium pseudocyst; meconium peritonitis; microcolon

<sup>1</sup>Residente de quinto año de neonatología.

<sup>2</sup>Radiólogo Pediatra.

<sup>3</sup>Neonatólogo.

<sup>4</sup>Residente de segundo año de pediatría.

<sup>5</sup>Residente de tercer año de cirugía pediátrica.

<sup>6</sup>Patólogo.

<sup>7</sup>Neonatólogo.

Instituto Nacional de Pediatría, Insurgentes Sur No. 3100-C, Col. Insurgentes Cuicuilco, 04530, Ciudad de México.

**Recibido:** 13 de octubre 2017

**Aceptado:** 2 de noviembre 2017

### Correspondencia

José Martín López Amézquita  
martin\_lopezamezquita@hotmail.com

### Este artículo debe citarse como

López-Amézquita M, Solórzano-Morales SA, Córdova-Flores M, Frías-Mantilla JE, Rojas-Maruri M, Martínez-Balderas K et al. Seudoquiste meconial: informe de un caso. Anales de Radiología México 2017;16(4):336-342.



## INTRODUCCIÓN

El seudoquiste meconial es una patología rara con pocos casos reportados en la literatura y que en varias ocasiones se ha confundido con la peritonitis meconial.<sup>1,2</sup> La peritonitis meconial es una peritonitis química causada por perforación intestinal con extravasación intraperitoneal de meconio estéril *in utero*. Cuando las asas del intestino inflamado se fijan la peritonitis meconial puede dar lugar a la formación de una cavidad quística intraperitoneal con una pared fibrosa formada con las asas intestinales adyacentes, resultando en lo que se denomina peritonitis meconial quística.<sup>3</sup>

El seudoquiste meconial es una entidad diferente a la peritonitis meconial quística ya que consiste en una porción del intestino dilatada, llena de meconio, que tiene una capa de músculo liso conectando al quiste con el intestino normal.

Por ello, el seudoquiste debe de ser diferenciado basándose en los hallazgos radiológicos e histopatológicos (**Cuadro 1**).<sup>2</sup>

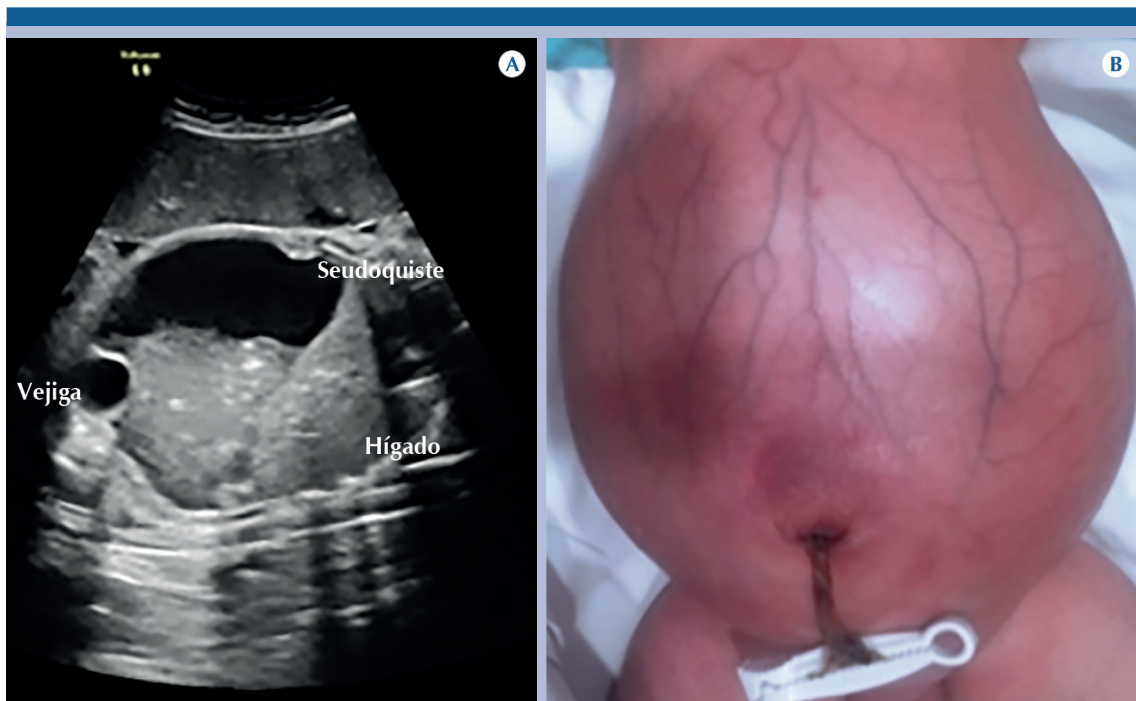
## CASO

Recién nacida de 39.2 semanas de gestación de madre de 32 años (con dos gestaciones), embarazo normoevolutivo. A las 37 semanas de gestación se realizó un ultrasonido que reportó, en el producto, imagen quística abdominopélvica de 12 × 8 × 6 cm de contenido semisólido, por lo que es referida a una institución de tercer nivel donde se corroboraron los hallazgos antes mencionados. Se informó la impresión diagnóstica de seudoquiste meconial (**Figura 1A**). Al nacer: abdomen globoso debido a masa abdominal, discretamente móvil, con vasos de la pared visibles. Ingreso a nuestra institución (**Figura 1B**): coloración adecuada de tegumentos; sonda orogástrica con drenaje biliar. Radiografía

**Cuadro 1.** Criterios histopatológicos que diferencian seudoquiste meconial de peritonitis meconial quística

	Seudoquiste meconial	Peritonitis meconial quística
Presentación clínica	Vómito, distensión abdominal, dificultad respiratoria	Vómito, distensión abdominal, dificultad respiratoria
Hallazgos radiográficos	Masa intraabdominal con o sin calcificación del borde	Borde calcificado de la masa intraabdominal
Hallazgos tomográficos	Quiste intraabdominal, con o sin calcificación de la pared, y pared bien definida; el quiste conecta al intestino proximal; nivel hidroaéreo	
Hallazgos macroscópicos	La pared del quiste se ve dilatada y con adelgazamiento de la pared intestinal; el intestino proximal conecta al quiste	La pared del quiste es fibrosa y se adhiere fuertemente al mesenterio y a la pared intestinal
Hallazgos histopatológicos	Intestino dilatado sin epitelio; su capa muscular es continua con el intestino proximal	Tejido fibroso Tipo 1: fibroadhesivo; sello fibroso en sitio de perforación Tipo 2: quístico; no comunica con intestino proximal Tipo 3: generalizado; el de mayor complicación
Procedimiento quirúrgico	Resección de seudoquiste y anastomosis primaria	Primario: drenaje de quiste y enterostomía Secundario: resección de intestino delgado y anastomosis
Pronóstico	Generalmente favorable	Generalmente favorable

Modificado de: Masashi M, Tadao O, Hisayuki M y cols. Meconium pseudocyst with particular pathologic findings: a case report and review of the literature. *J Pediatr Surg* 2012;47:9-12.



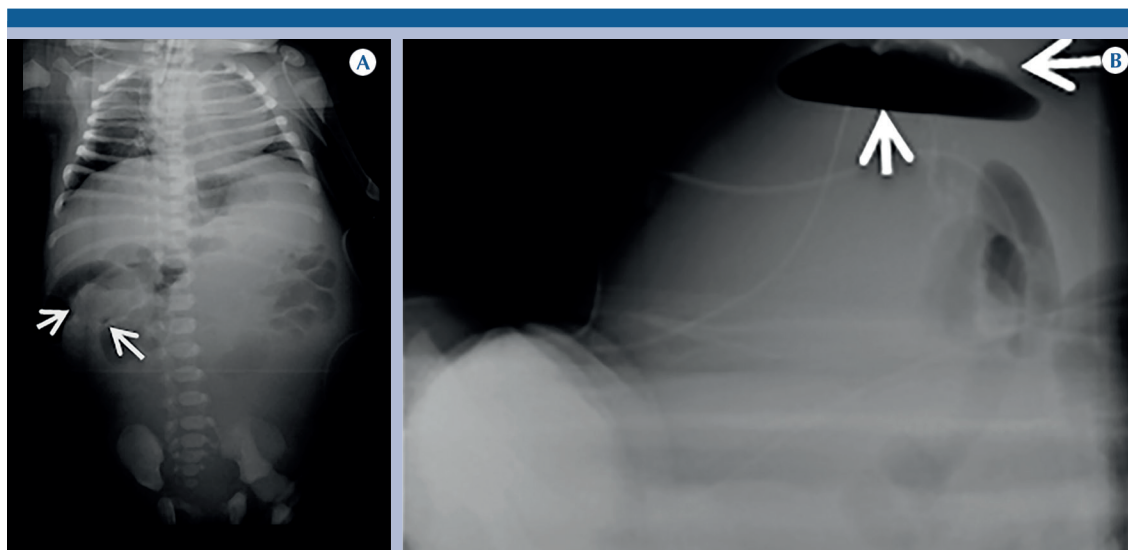
**Figura 1. A)** Ultrasonido prenatal a las 37 semanas de gestación: por debajo del hígado, masa quística con ecos densos en su interior que se depositan hacia la parte más declive y que comprime la vejiga. **B)** Imagen clínica de la paciente.

toracoabdominal: ausencia de gas en el recto y desplazamiento de las asas intestinales hacia el hemiabdomen superior por arriba de la cicatriz umbilical debido a una opacidad con densidad líquida en el resto del abdomen, imágenes de densidad cálcica lineales en el hipocondrio y flanco derecho; tórax restrictivo (**Figura 2A**). Radiografía en decúbito supino con rayo tangencial: mostró nivel hidroaéreo dentro de la opacidad quística, en la porción más anterior del abdomen, por lo que se sospechó que la masa se conectaba al asa proximal, se identificaron imágenes de densidad cálcica en lo que parecía corresponder a la pared del quiste (**Figura 2B**).

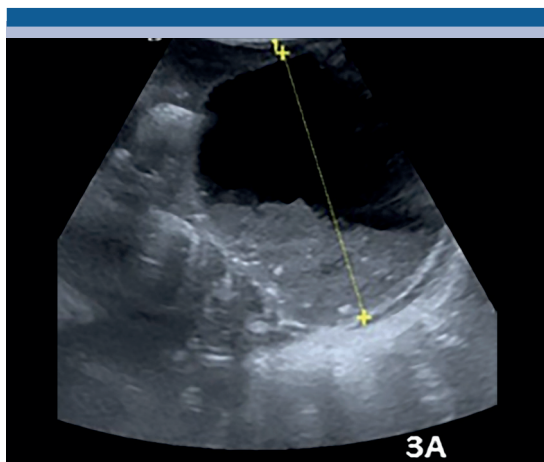
Un ultrasonido abdominal a las 24 horas de su ingreso mostró imagen quística de aproximadamente  $9 \times 10 \times 7$  cm, de contenido heterogéneo, con formación de nivel líquido-líquido (**Figura 3**).

Por medio de tomografía axial computada con medio de contraste hidrosoluble por el recto, se estableció el diagnóstico de microcolon y múltiples calcificaciones en el contorno de la pared anterior derecha del quiste; el medio de contraste hidrosoluble logró transitar hasta el apéndice cecal y se pudo identificar íleon terminal, un divertículo de Meckel y el sitio de comunicación con el asa proximal (**Figura 4**).

Se practicó laparotomía y se encontró una masa quística con líquido meconial y múltiples adherencias firmes. Se identificó divertículo de Meckel a 25 cm de la válvula ileocecal, se resecaron quiste y divertículo de Meckel: en total 10 cm de intestino dejando una ileostomía de dos bocas, la proximal a 75 cm del ángulo de Treitz y la distal a 10 cm de la válvula ileocecal. Reporte de estudio histopatológico: Imagen macroscópica que muestra sitio de unión del



**Figura 2. A)** Radiografía toracoabdominal al ingreso al Instituto Nacional de Pediatría (09.01.2017). Abdomen globoso que ocasiona restricción torácica. En hemiabdomen inferior se observa una opacidad que comprime y desplaza las asas intestinales en sentido superior con ausencia de gas distal en recto. Imágenes lineales (flechas) de densidad aumentada en relación con calcificaciones ubicadas en hipocondrio derecho. **B)** Radiografía en decúbito supino con rayo horizontal: nivel hidroaéreo y, por encima del gas contenido en la cavidad quística, imágenes dependientes de la cápsula del quiste que corresponde a calcificaciones (flechas).



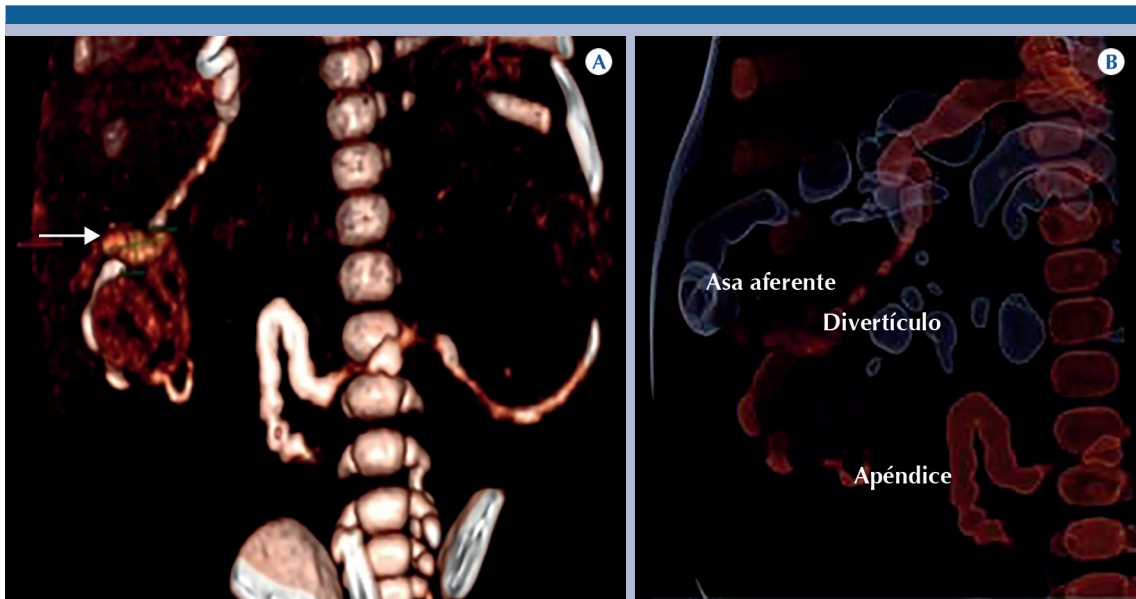
**Figura 3.** Se corrobora por ultrasonido una imagen quística que ocupa la mayor parte del abdomen desde el mesogastrio, ambos flancos e hipogastrio, mide aproximadamente, en su diámetros mayores, 9 x 7 cm, sus paredes son delgas, de contenido heterogéneo formando un nivel líquido-líquido con sedimento abundante que contiene imágenes ecogénicas, probablemente calcificaciones.

seudoquiste con segmento de íleon (**Figura 5A**). Microscópicamente: divertículo de Meckel con ileítis crónica ulcerada y presencia de células glandulares. Paredes meconiales con fragmentos de tejido fibroso con tejido de granulación, inflamación crónica y microcalcificaciones (**Figura 5B-D**).

A los dos meses de edad se reconectaron las ileostomías sin complicaciones; se inició vía oral que fue bien tolerada. Actualmente se le da seguimiento por los servicios de Neonatología, Gastronomía, Cirugía y Radiología. Durante su evolución presentó datos de síndrome colestásico que evolucionaron favorablemente, se descartó fibrosis quística.

## DISCUSIÓN

El objetivo de esta publicación es que el personal de salud conozca la diferencia entre pseudoquiste



**Figura 4.** A) Posterior a la demostración del microcolon con medio de contraste hidrosoluble se efectuó tomografía donde se demostró que el ciego y el apéndice cecal se encontraban desplazados hasta el hipocondrio derecho, adyacente a estas estructuras se observó la porción terminal de íleon y el divertículo de Meckel (flecha) que medía 14 mm de largo. B) Reconstrucción 3D: asa aferente (proximal) llegando al íleon terminal.

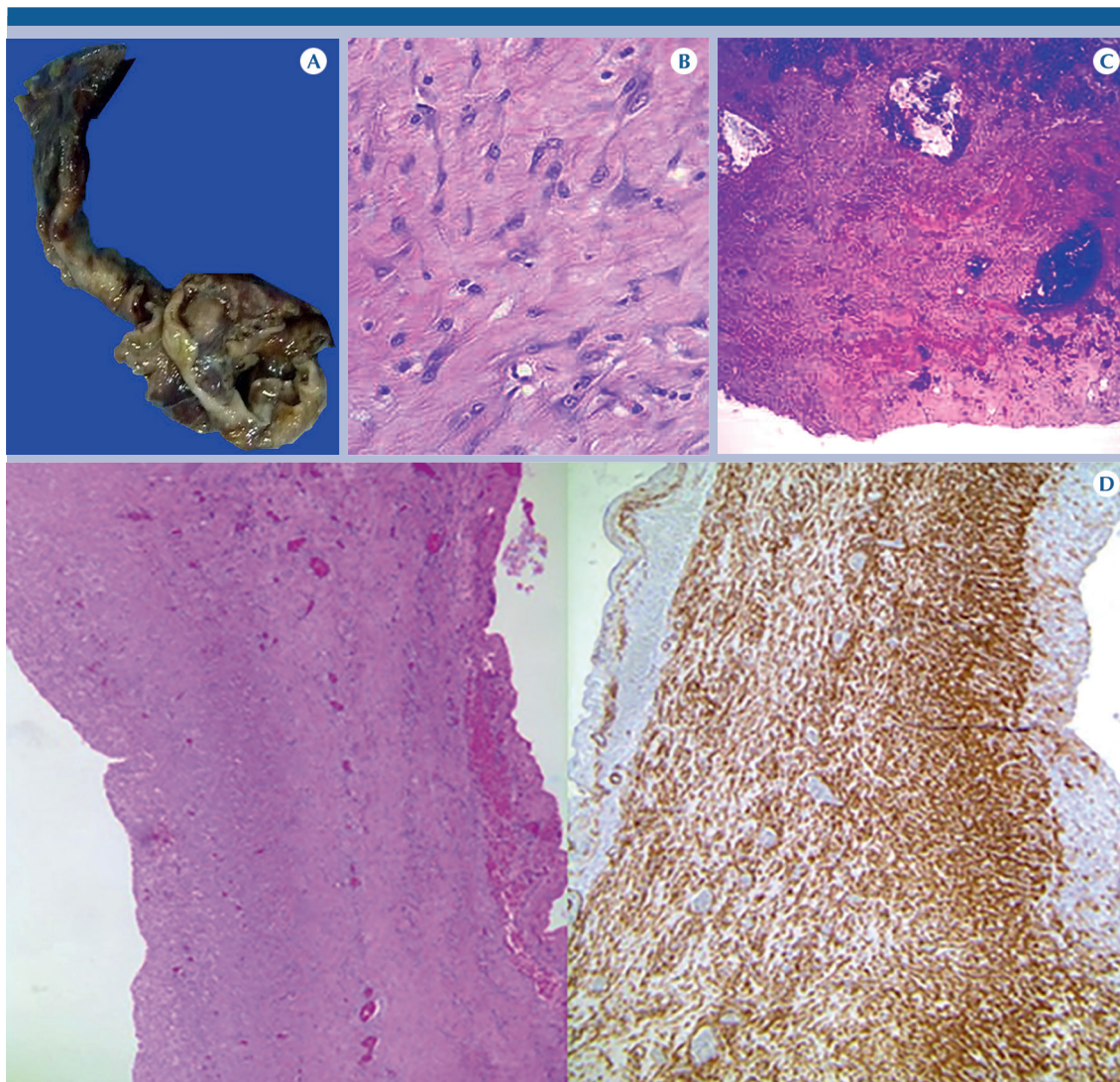
meconial y peritonitis meconial quística, ya que el diagnóstico adecuado es importante para determinar el tipo de intervención quirúrgica a la que se someterá al paciente mejorando el pronóstico.

La peritonitis meconial fue descrita por primera vez en 1761 por Morgani, en 1838 Simpson amplió la descripción<sup>1</sup> definiéndola como una obstrucción intestinal baja causada por compactación anormal de meconio en el íleon distal y el colon con salida de meconio estéril a peritoneo ocasionando peritonitis química. Cuando las asas intestinales inflamadas comienzan a repararse la peritonitis meconial puede llevar a la formación de un quiste intraperitoneal con fibrosis de la pared (peritonitis meconial quística).<sup>3</sup>

Por otro lado, el pseudoquiste meconial está constituido por una pared intestinal adelgazada con una capa muscular que continúa con el músculo

del intestino delgado, que ha perdido su epitelio por inflamación crónica, lo cual es una característica cardinal para diferenciar esta afección de la peritonitis meconial quística basándose en aspectos histopatológicos (**Cuadro 1**).<sup>2,3</sup>

En la etapa fetal la deglución de líquido amniótico y la secreción de bilis se inician a las 12 semanas y el meconio empieza a transitar hacia el íleon en la semana 16. Si el intestino delgado se perfora antes de que el meconio alcance el íleon el intestino se interrumpirá en ese sitio y se comportará como atresia; pero si la perforación ocurre después de que el meconio alcance el íleon el meconio se introducirá a la cavidad peritoneal causando una peritonitis meconial.<sup>4,5</sup> Con respecto al pseudoquiste meconial su etiología es incierta, aunque se ha asociado con la dilatación paulatina del intestino por atresia, disminución del flujo sanguíneo intestinal en relación con el vólvulo, invaginación o inflamación.<sup>2,4</sup>



**Figura 5.** **A)** Imagen macroscópica que muestra el sitio de unión del seudoquiste con un segmento de íleon. **B)** Fotomicrografía: células de músculo liso entremezcladas con fibrosis (40x). **C)** Fotomicrografía: múltiples calcificaciones en la pared del quiste (10x). **D)** Fibras de músculo liso (HE izquierda) (10x). Las fibras de músculo se hacen evidentes en la inmunohistoquímica con el anticuerpo “aaml” (derecha) demostrando que se trata de un seudoquiste meconial (40x).

El ultrasonido prenatal permite observar un intestino ecogénico dilatado, especialmente en el cuadrante inferior derecho, calcificaciones peritoneales e incluso seudoquiste.<sup>1,3,5</sup> Al nacimiento, además del cuadro clínico, las calcificaciones intraabdominales vistas en una radiografía o

en un ultrasonido abdominal hacen sospechar seudoquiste meconial o peritonitis meconial.

El diagnóstico definitivo de seudoquiste meconial se obtiene con una tomografía contrastada que identifica la distribución de las calcifica-

ciones y el sitio exacto de comunicación con el asa proximal.<sup>3-5</sup> Nuestra paciente tenía todos los datos descritos más arriba, lo que permitió confirmar el diagnóstico. La presencia de aire o nivel hidroaéreo dentro del quiste después del nacimiento demuestra que una vez que la paciente deglutió aire al nacer era permeable la comunicación del quiste con el tubo digestivo proximal, a diferencia de la peritonitis meconial quística donde no hay comunicación, permaneciendo como una masa quística sin aire.<sup>2,6</sup>

El tratamiento de la peritonitis meconial quística es usualmente drenaje y, subsecuentemente, cirugía electiva. En el caso del pseudoquiste meconial el tratamiento es resección y anastomosis primaria en un mismo tiempo quirúrgico; de ahí la importancia de realizar un adecuado diagnóstico para someter al paciente al menor número de procedimientos invasivos posibles, lo que mejora su pronóstico.<sup>4</sup> El objetivo de la cirugía es retirar el intestino dañado conservando, al menos, 50% de la longitud intestinal para favorecer la adecuada absorción intestinal y el crecimiento ponderal del paciente. Actualmente la supervivencia se estima en 90% gracias al diagnóstico y tratamiento oportunos.<sup>1,4</sup>

El pseudoquiste meconial debe considerarse como diagnóstico diferencial cuando se observan quistes intraabdominales, incluso en ausencia de calcificaciones intraabdominales.<sup>4</sup> Los diagnósticos ultrasonográficos diferenciales de quistes intraabdominales en edad pediátrica son extensos e incluyen duplicación intestinal quística, quiste mesentérico, quiste de colédoco, pseudoquiste meconial, quiste congénito del páncreas, quiste renal, uropatía obstructiva, quiste de uraco, ureterocele, quiste de ovario,

hematometrocolpos y lesiones tumorales como teratoma sacrococcígeo quístico.<sup>7,8</sup>

## CONCLUSIONES

El éxito de la evolución de los pacientes con pseudoquiste meconial depende de un adecuado diagnóstico prenatal por ultrasonido, soporte hidroelectrolítico posnatal, profilaxis antibiótica y confirmación diagnóstica de continuidad del asa aferente con el quiste por tomografía, lo que conduce a una oportuna planeación quirúrgica y confirmación mediante el estudio histopatológico.<sup>1,3,6</sup>

## REFERENCIAS

1. Barthel ER, Speer AL, Levin DE y cols. Gigant cystic meconium peritonitis presenting in a neonate with classic radiographic eggshell calcifications and treated with an elective surgical approach: a case report. *J Med Case Report* 2012;6:229.
2. Masashi M, Tadao O, Hisayuki M y cols. Meconium pseudocyst with particular pathologic findings: a case report and review of the literature. *J Pediatr Surg* 2012;47:9-12.
3. Yao-Chou L, Chau-Jing C. Meconium Pseudocyst: A Classical and Successfully Treated Case. *J Formos Med Assoc* 2009;108(3):247-252.
4. Yoshiyuki N, Naoki M, Aki A y cols. A large meconium pseudocyst that developed into the generalized type during the antepartum period. *J Med Ultrasonics* 2011;38:37-40.
5. González FM, Solórzano MS, Choque CC. Pseudoquiste meconial. Reporte de un caso. *Ann Radiol Mex* 2006;3:239-243.
6. Forouhar F. Meconium peritonitis. Pathology, evolution and diagnosis. *Am J Clin Pathol* 1982;208-13.
7. Valladares E, Rodríguez D, Vela A y cols. Meconium pseudocyst secondary to ileum volvulus perforation without peritoneal calcification: a case report. *J Med Case Report* 2010;4:292.
8. Nyberg DA, Mahony BS, Pretorius DH. Diagnostic ultrasound of fetal anomalies. *Yearbook Medi Publish* 1990;342-394.